



ORSIRO[®] y Pantera Pro[®]: A propósito de un caso

Dr. Pablo Luengo Mondéjar

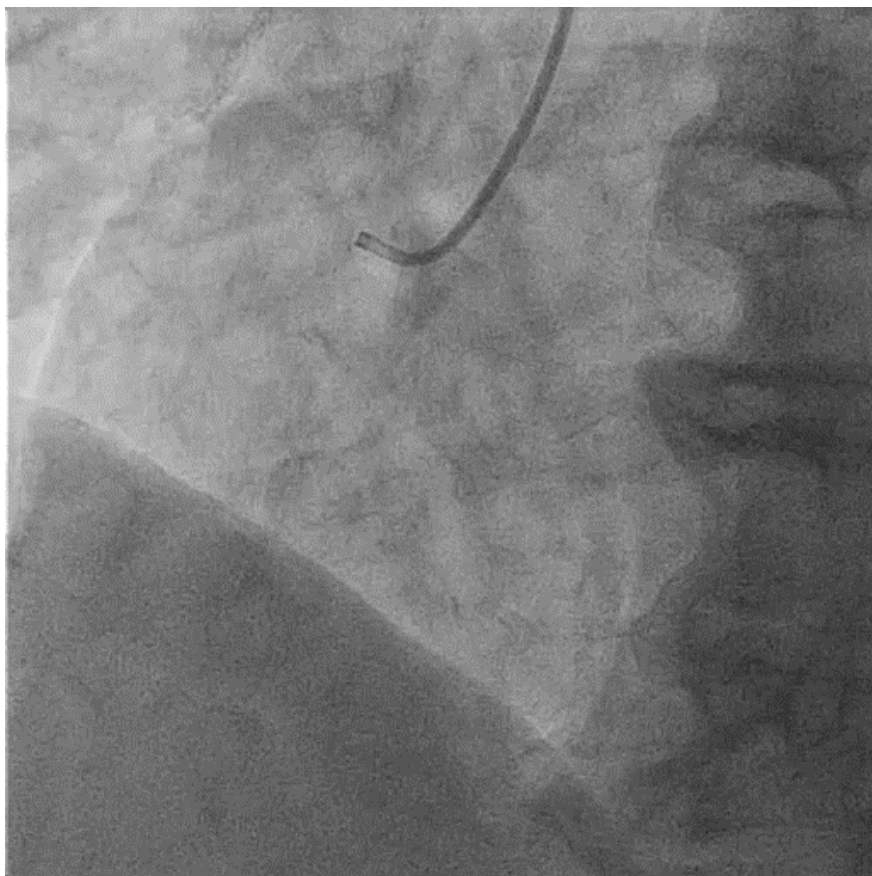Médico especialista en Cardiología

Hemodinámica y Cardiología Intervencionista

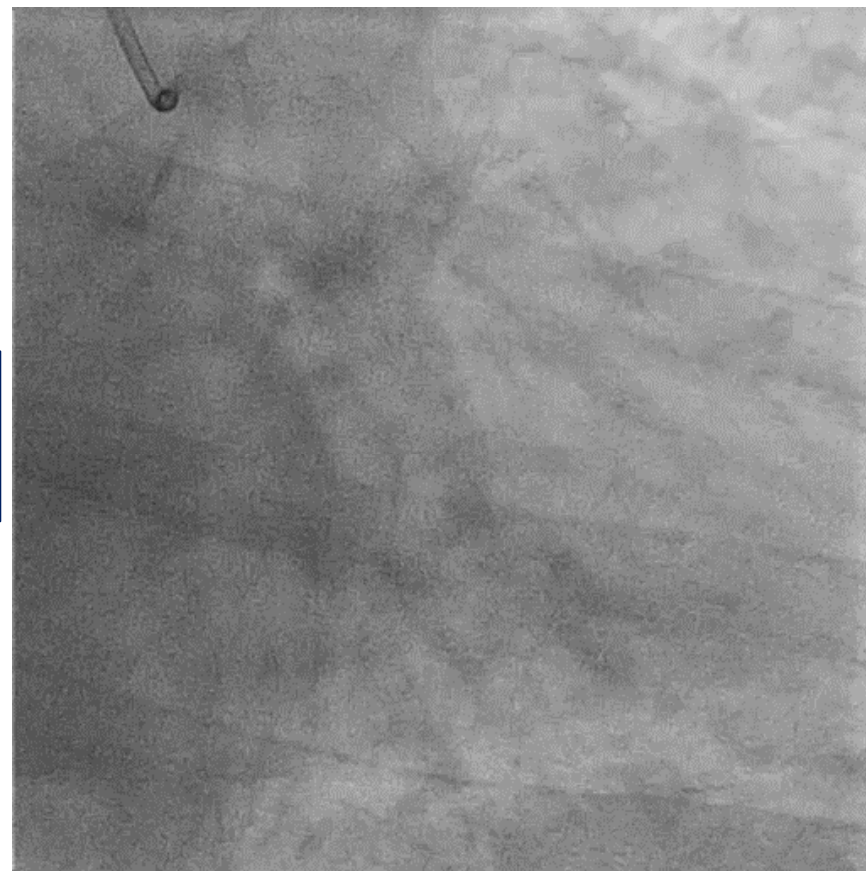
Hospital Universitario de Burgos (HUBU) - SACYL

**Varón 65 años:**

- FRCV: HTA.
 - Hª Cardiológica:
 - Cardiopatía isquémica crónica.
 - Otros antecedentes:
 - Ca. pulmonar de Células grandes (Gigantes) Permeación vascular. Invasión perineural T2 NOM0-Ib. Lobectomía superior izquierda en Hospital de Valladolid 2002. Libre de enfermedad en el seguimiento; ultimo TAC 2017.
 - Historia actual: Ingresa para CNG por angor de esfuerzo CCS II-III.
- ECG: RS a 51 lpm, QRS estrecho, Q aislada en DIII.
 - Tto. Crónico:
 - Omeprazol 20 mg c/24h.
 - Lovibon 5 mg c/24h.
 - AAS 100 mg c/24h.
 - PLAN: Acude a realización de CNG programada

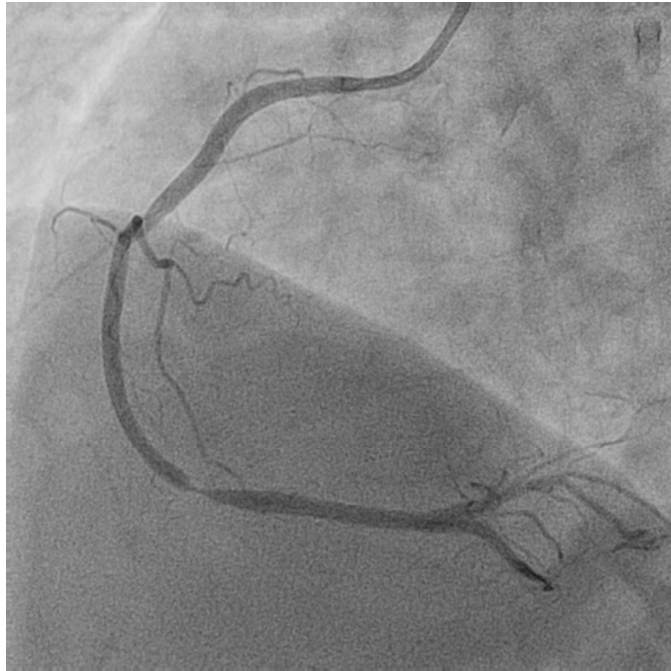


EAC de 2 vasos:
- DA proximal
- CD distal



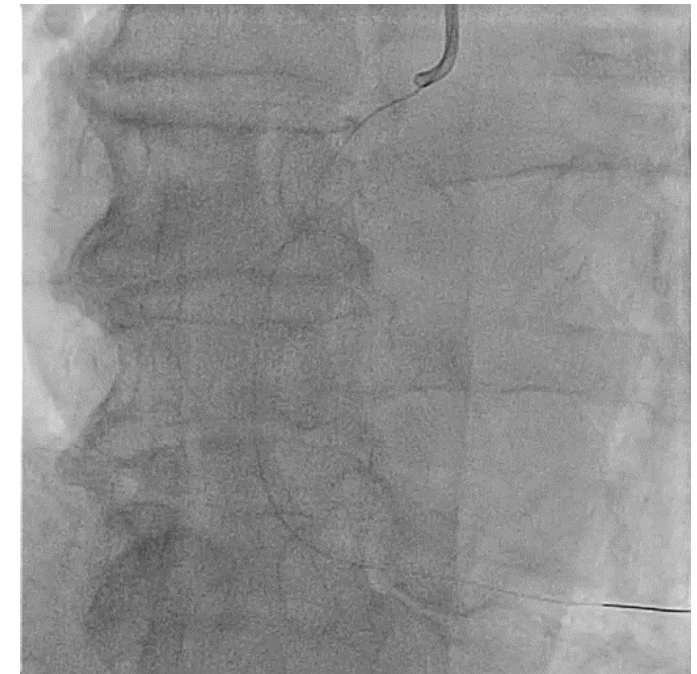
Craneada 30º

OAD 25º - Caudal 22º



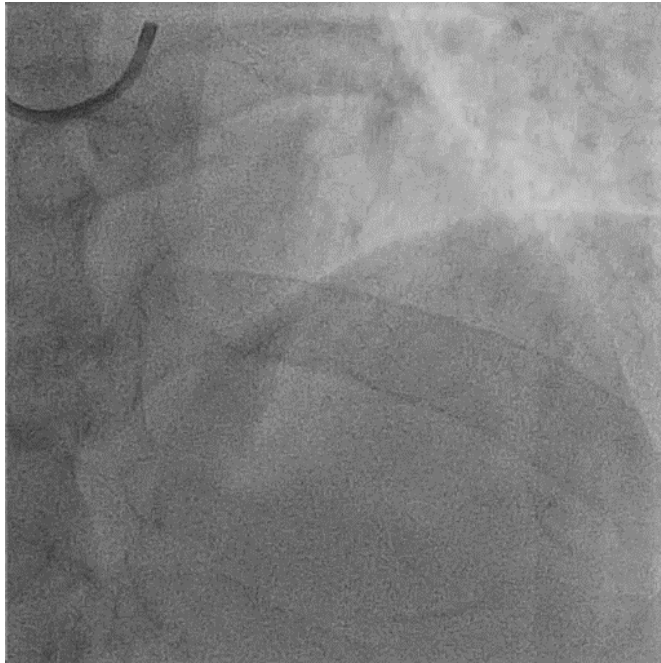
Lesión grave en CD distal

ARTERIA CORONARIA
DERECHA



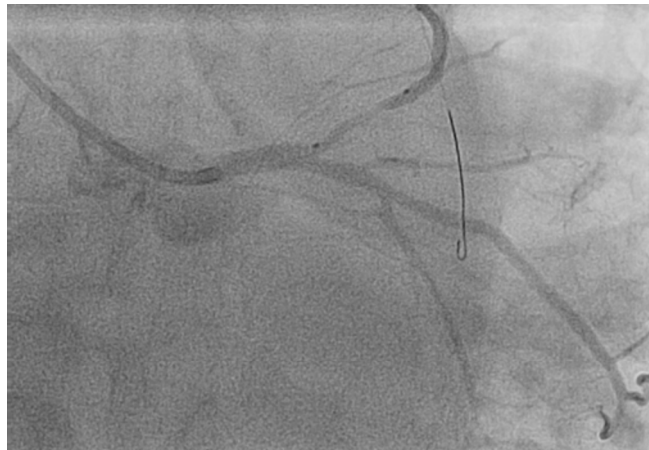
Resultado final

- Implante directo de stent Orsiro 3.5/15 mm. Excelente resultado angiográfico.

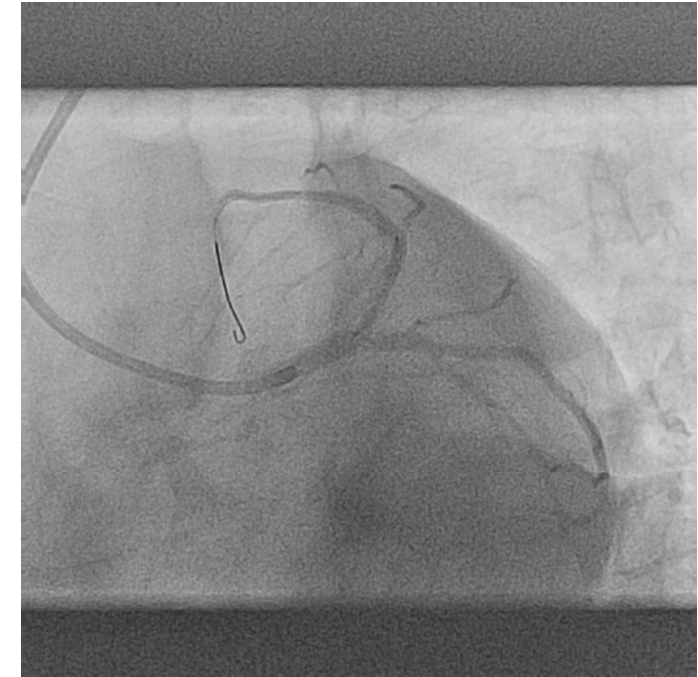

OAI 14º - Cra 30º

DESCENDENTE ANTERIOR



Predilatación

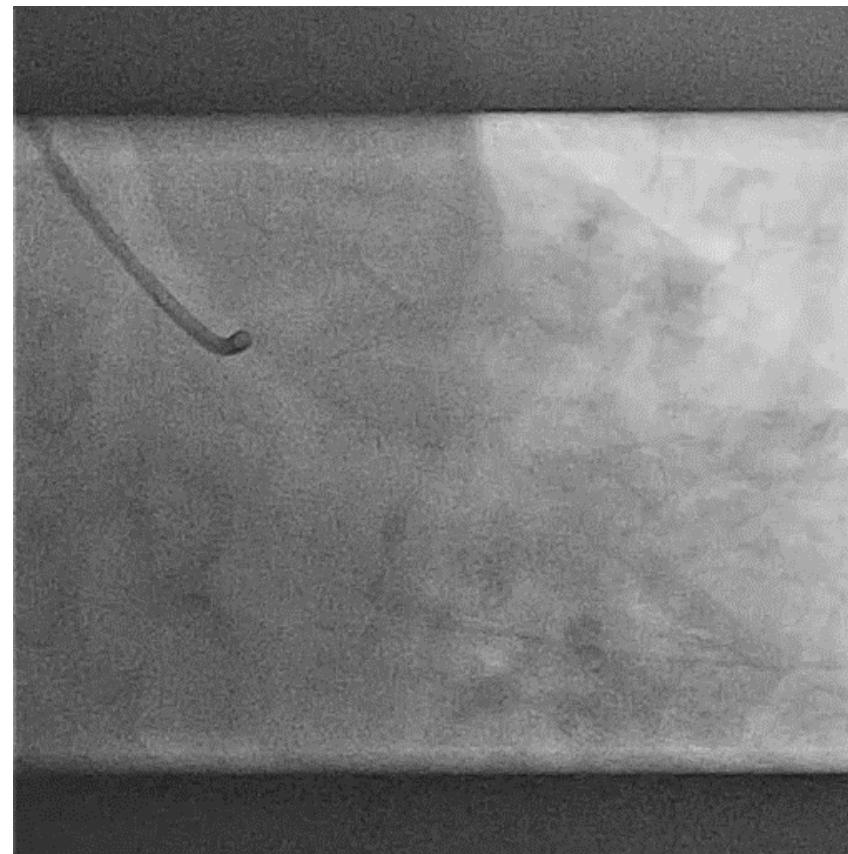
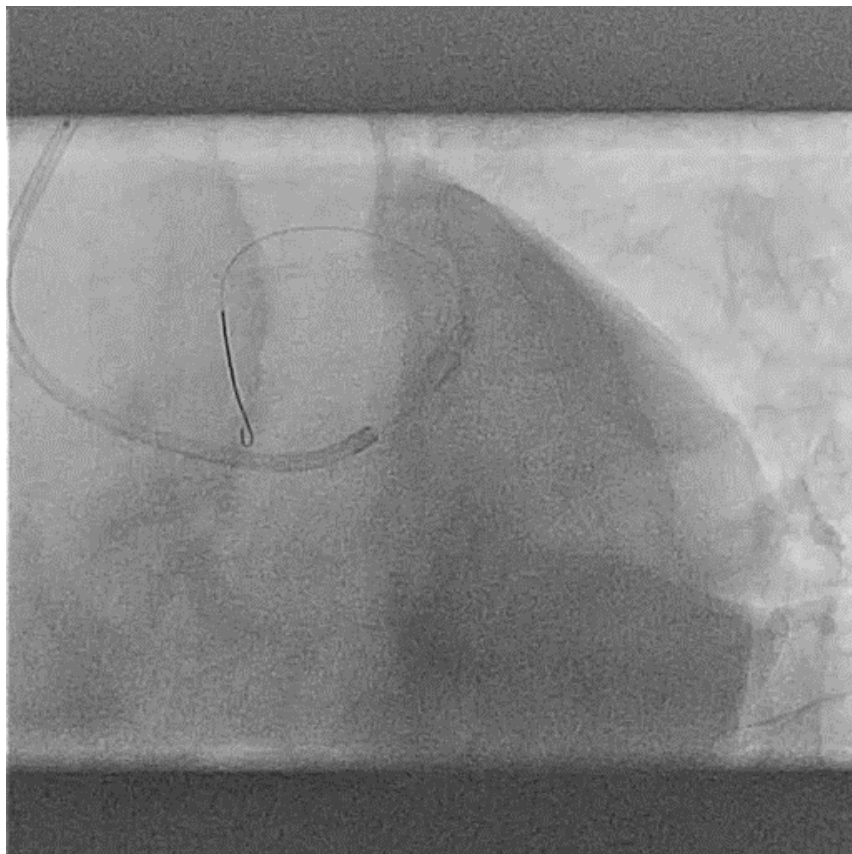


Tras predilatación se posiciona stent

Se opta por predilatación con balón **Pantera Pro 2.0/20 mm**.
Se posiciona stent **Orsiro 3.5/26 mm** en proyección *Spider* para ajustar al ostium de la DA




Excelente resultado angiográfico final y sin complicaciones






- Excelente perfil de cruce.
- *Struts* finos: ideal para técnicas de bifurcaciones.
- Muy elevada navegabilidad.



BIO **BIOTRONIK**
excellence for life

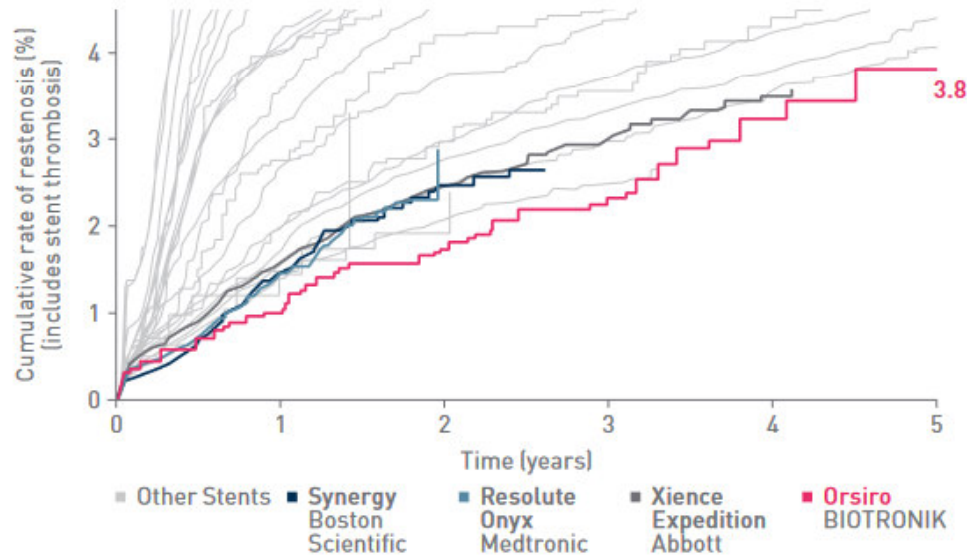
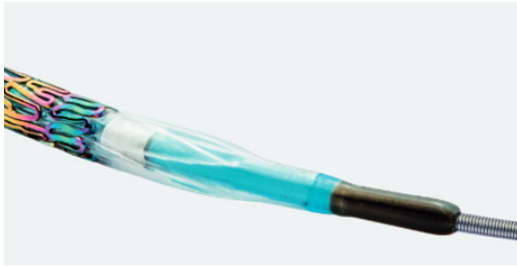
Balón Semicoplante PANTERA PRO®:

- ↑ perfil de cruce.
- ↑ empuje.
- Recomendado especialmente para *kissing balloon*.



Orsiro
BIOTRONIK
CoCr-SES

60 µm*



- Clinically proven

- Highly deliverable

- Ultrathin 60 µm struts



ORSIRO[®] y Pantera Pro[®]: A propósito de un caso



MUCHAS GRACIAS